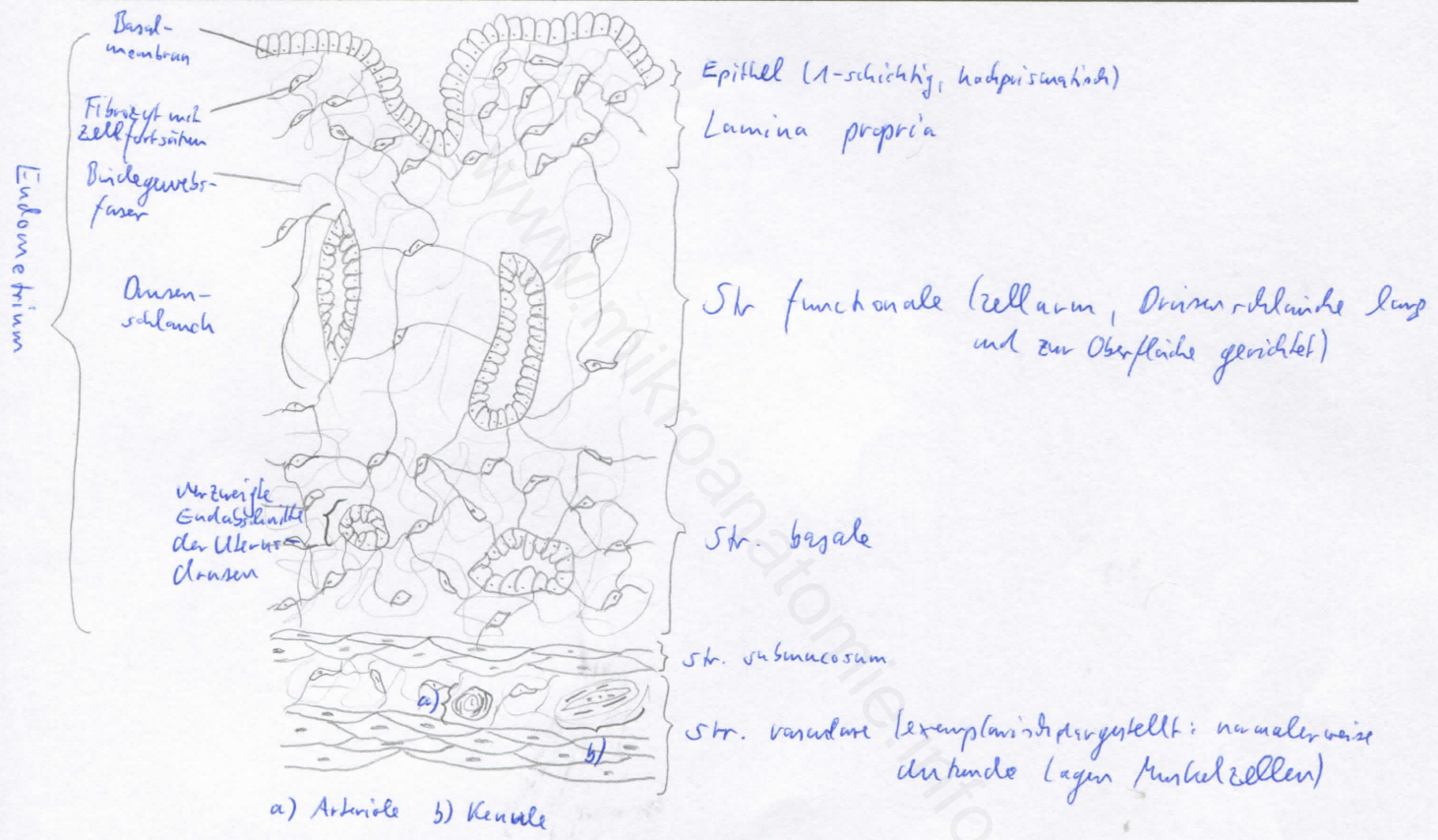
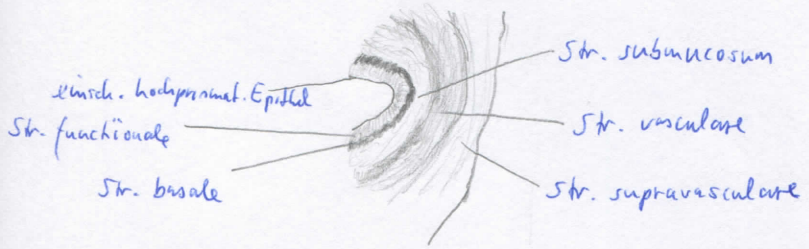


Diagnose: Uterus (Proliferationsphase)	lfd. Nr.: 23
Färbung: Hämatoxylin - Eosin	
Schnitt: Parenchymschnitt	

Übersicht:



Begründung

<ul style="list-style-type: none"> - Schichtaufbau: Endo-, Myo- und Perimetrium - Endometrium: Epithel + Lamina propria; Epithel senkt sich ein (-> tubuläre Uterusdrüsen); einschichtig und hochprismatisch, stellenweise Kinozilien; Str. basale und Str. functionale - Str. functionale: unterliegt sehr stark zykl. Veränderungen (Abstoßung während Menstruation, Regeneration aus Str. basale); in Proliferationsphase erhalten - Str. basale: grenzt direkt an Myometrium; enthält verzweigte Endabschnitte der Uterusdrüsen 	<ul style="list-style-type: none"> - Myometrium: unscharf abgrenzbare Schichten => Str. submucosum (dünne innere Längsschicht), Str. vasculare (gefäßreiche, mittlere Längsschicht), Str. supravasculare (sich überkreuzend, längs und zirkulär); Muskulatur verwirbelt, spiralig angeordnet - Perimetrium: Peritonealepithel + Subserosa (BG) - Drüsen-schläuche in Str. functionale sägezahnförmig ausgebuchtet (kurz und rundlich) - freie Zellen in Lamina propria: Lymphozyten, Granulozyten, Plasmazellen
--	---

Differentialdiagnose(n): Uterus in Sekretionsphase (dort jedoch stark verbreitertes Str. functionale mit Str. spongiosum und compactum; Drüsen-schläuche dort stark gestreckt ausgebuchtet)