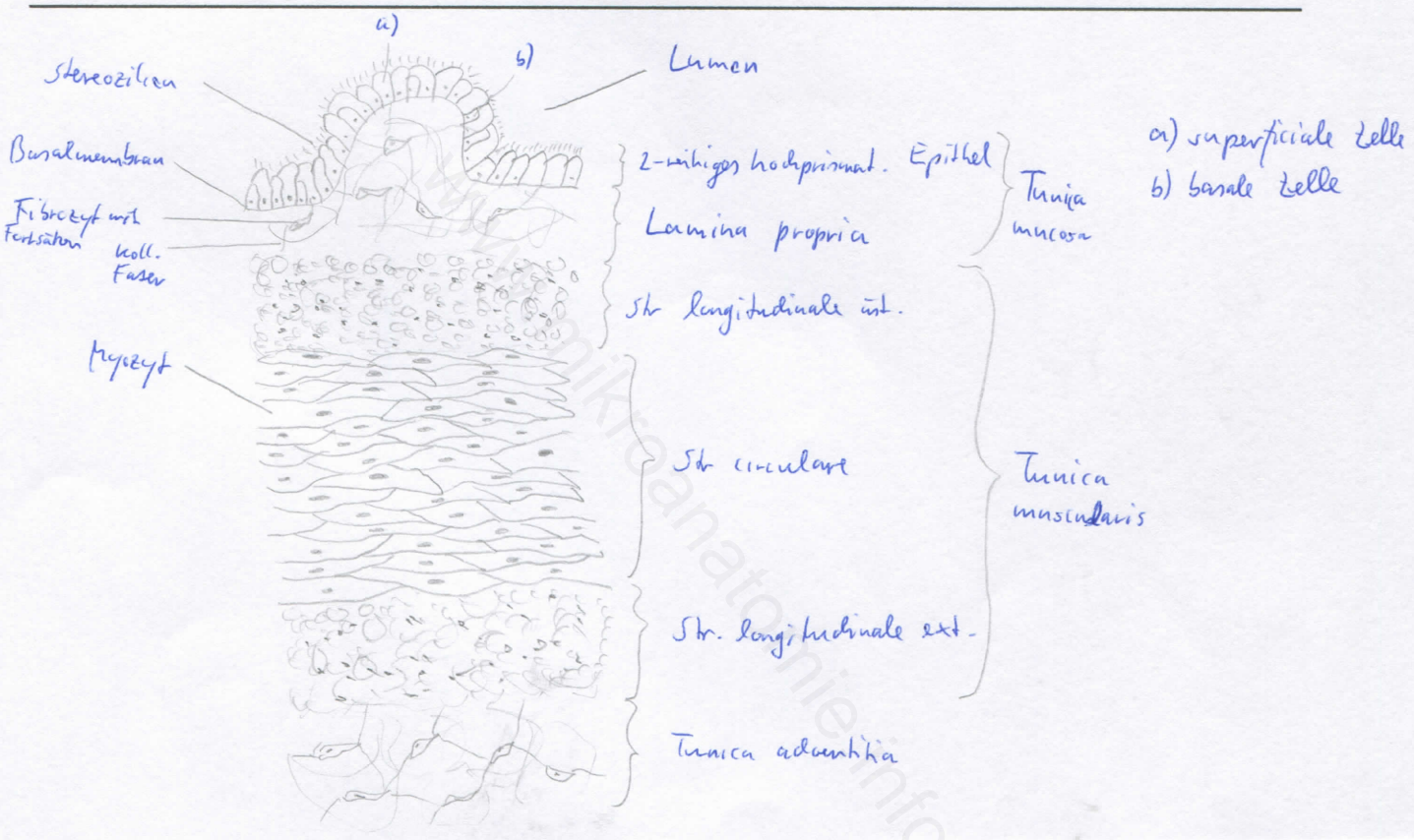



Diagnose: Funiculus spermaticus mit Ductus deferens	lfd. Nr.: 16
Färbung: Hämatoxylin - Eosin	
Schnitt: quer	

Übersicht:



Begründung

<ul style="list-style-type: none"> - Funiculus spermaticus: Ductus deferens (Samenleiter) + Arterien + Venen (Pl. pumpiniformis) + Nerven + M. cremaster - Samenleiter transportiert die Samenzellen bei der Ejakulation in die Harnröhre - unmittelbare Fortsetzung des Ductus epididymis - 3-schichtiger Aufbau (Tunica mucosa, Tunica muscularis, Tunica adventitia) des Ductus deferens - Tunica mucosa: 2-reihiges hochprismat. Epithel mit Stereozilien; dünne Lamina propria, sternförmiges Lumen 	<ul style="list-style-type: none"> - Tunica muscularis: sehr stark ausgeprägt, innere und äußere Längsschicht (Stratum longitudinale int. et ext.), sehr kräftigere Ringschicht (Stratum circulare) - Tunica adventitia: Bindegewebe
---	--

Differentialdiagnose(n): Ureter (dort jedoch Übergangsepithel und weniger deutliche Dreischichtung), Tuba uterina (dort jedoch einschichtiges Epithel), Ösophagus (dort jedoch mehrschichtiges unverhorntes Plattenepithel und Tunica muscularis mit Zweischichtung)