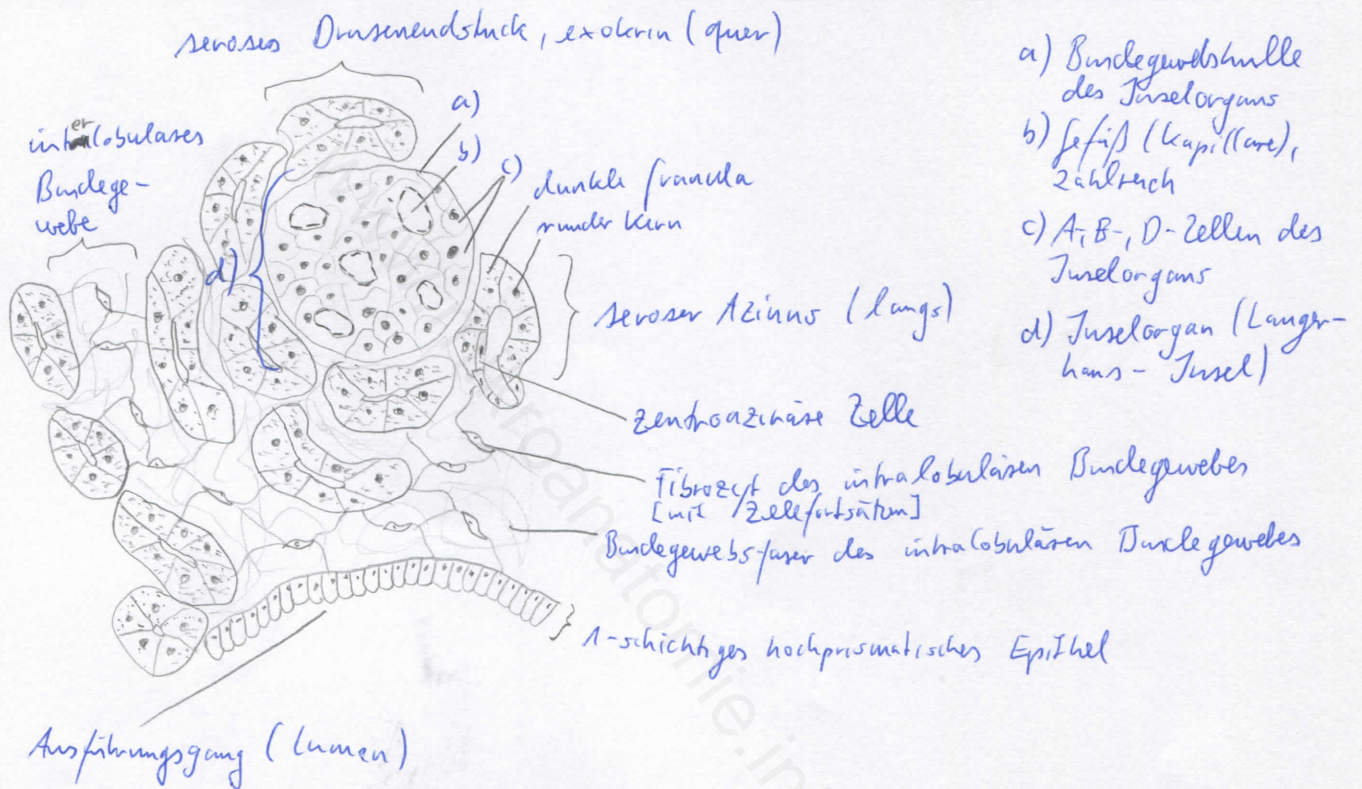
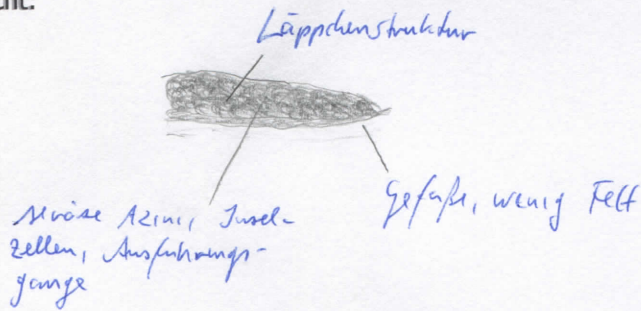


Diagnose: Pankreas	lfd. Nr.: 35b
Färbung: Hämatoxylin - Eosin	
Schnitt: Parenchym	

Übersicht:



Begründung

<ul style="list-style-type: none"> - gemischt exokrin-endokrine Drüse - Gliederung in Lappchen, die durch schmale Bindegewebssepten voneinander getrennt sind - exokriner Anteil: rein seröse Drüse mit azinösen Endstücken (dicht gepackte, pyramidenförmige Drüsenzellen mit rundlichen Kernen; basales Zytoplasma; apikale Prosekretgranula); zentroazinäre Zellen: Zellen der Anfangsteile der Schaltstücke, die in die Lumina der Azini vorgeschoben sind - zwischen dicht gelagerten Drüsenzellen: Langerhans-Inseln (endokrine Inselorgane) 	<ul style="list-style-type: none"> - Langerhans-Inseln: gefäßreich, heller gefärbt als exokrine Anteile, vom umliegenden exokrinen Gewebe durch zarte Bindegewebsschicht abgegrenzt - Inselzellen immunhistochemisch in A-, B- und D-Zellen differenzierbar - Inselorgan steht nicht mit Ausführungsgangsystem des exkretorischen Anteils in Verbindung - zusammenhängende Fetteinlagerungen (univakuoläres Fett) - optisch leere Spalten: artifiziell
----------------------------------------------------------------------------------------------------------------------------------------------------------------------------------------------------------------------------------------------------------------------------------------------------------------------------------------------------------------------------------------------------------------------------------------------------------------------------------------------------------------------------------------------------------------------------------------------	-----------------------------------------------------------------------------------------------------------------------------------------------------------------------------------------------------------------------------------------------------------------------------------------------------------------------------------------------------------------------------------------------------------------------------------------------------------------------------------------------------------

Differentialdiagnose(n): Glandula parotis (dort jedoch Streifenstücke und starke Septierung; Schaltstücke länger und ohne Myoepithelzellen)