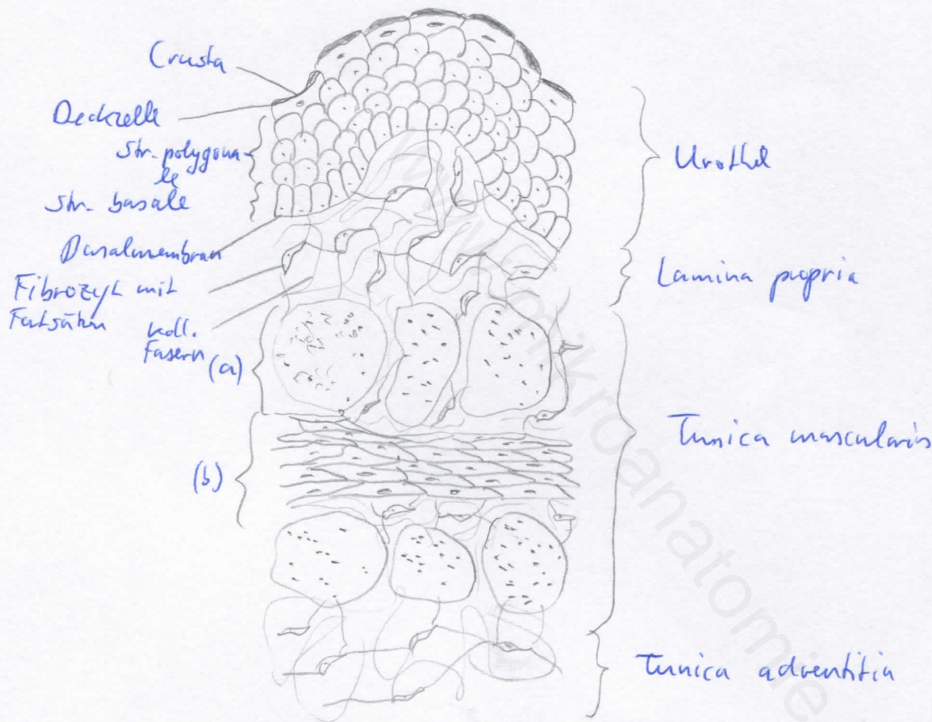
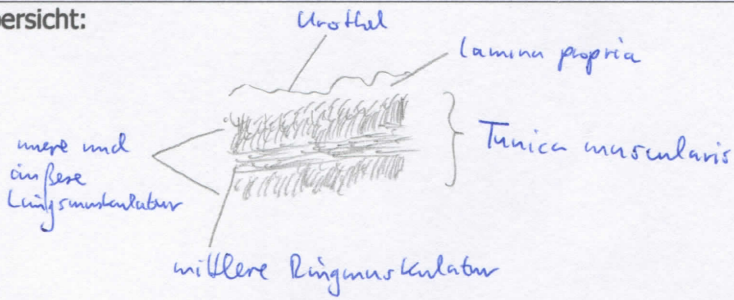


Diagnose: Harnblase (Vesica urinaria)	lfd. Nr.: 11
Färbung: Hämatoxylin - Eosin	
Schnitt: Parenchym	

Übersicht:



(a) glatte Muskulatur, quer
(b) glatte Muskulatur, längs

Begründung

<ul style="list-style-type: none"> - muskuläres Hohlorgan, dessen Form und Größe sich je nach Füllungszustand ändert - Schleimhautfalten - Wandbau entspricht dem des Ureters: Tunica mucosa, Tunica muscularis, Tunica adventitia / -serosa - Tunica mucosa: Urothel (Übergangsepithel) mit Crusta, bindegewebige Lamina propria - Tunica muscularis: 3-schichtige, kräftig entwickelte Muskelschicht (äußere und innere Längs-, mittlere Ringmuskelschicht) = M. detrusor vesicae 	<ul style="list-style-type: none"> - Tunica serosa / adventitia: seröse Haut bzw. Bindegewebsschicht - keine Drüsen - glatte und faltenlose Schleimhaut im Trigonum vesicae - Lamina propria zweigeteilt: subepithelial zell- und gefäßreich, tiefere Lagen zellarm und faserreich mit größerem Bindegewebe
--	---

Differentialdiagnose(n): Prostata, Mamma laktierend (dort jedoch kein Urothel)