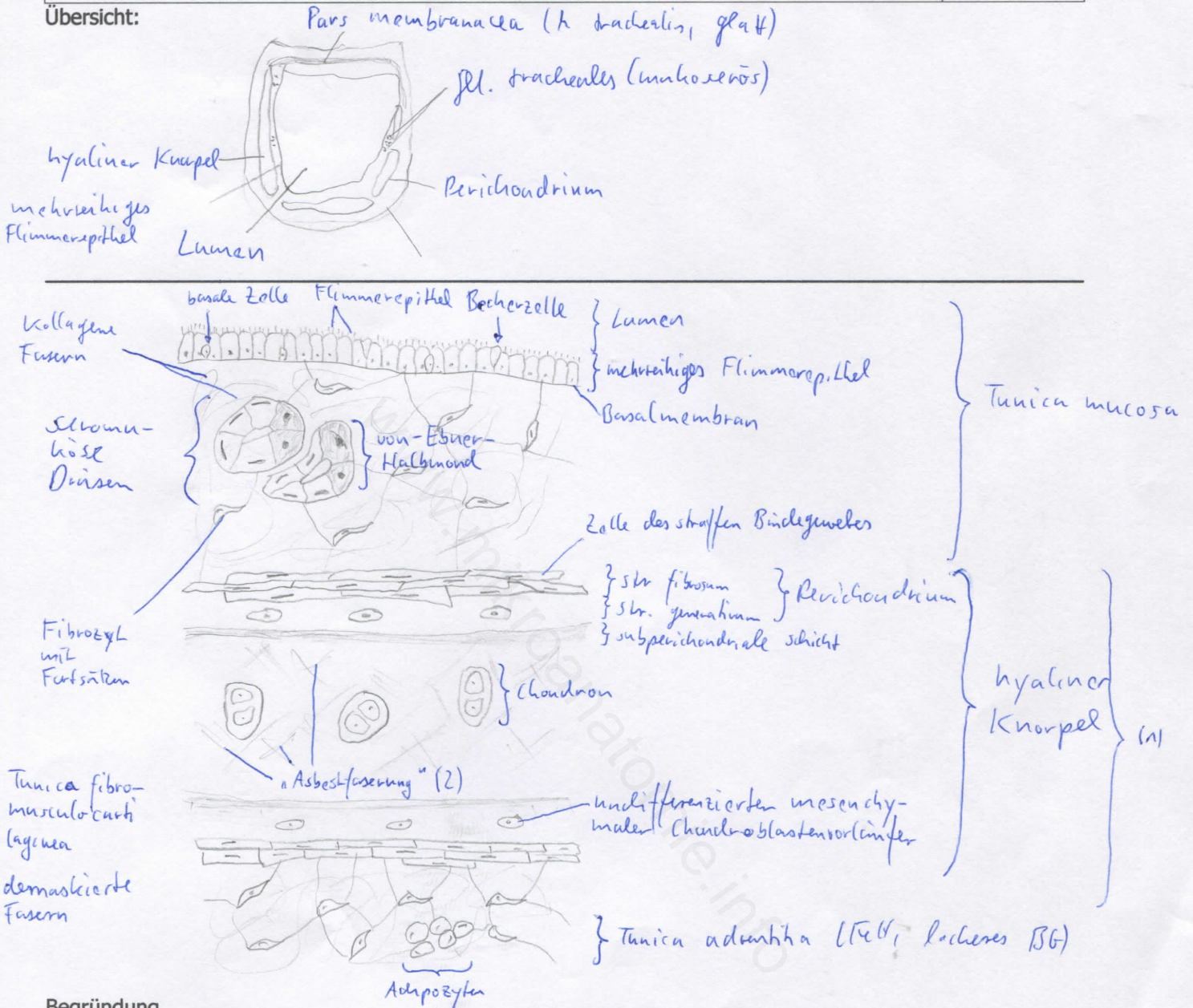


Diagnose: Trachea	lfd. Nr.: 06
Färbung: Hämatoxylin - Eosin	
Schnitt: quer	

Übersicht:



Begründung

<ul style="list-style-type: none"> <li>- Trachea: dreischichtig aufgebautes elastisches Rohr: Tunica mucosa (Schleimhaut), Tunica fibromusculocartilaginea (Spangenschicht), Tunica adventitia</li> <li>- Tunica mucosa: merreihiges Flimmerepithel (respirator. Epithel mit Kinozilien und Becherzellen, Sinneszellen und endokrinen Zellen), seromuköse Drüsen (Gll. tracheales in Lamina propria)</li> <li>- Tunica fibromusculocartilaginea: Grundmembran der Trachea, in der die hyaline Knorpelspange (mit kräftigem Perichondrium) eingelagert ist,</li> </ul>	<ul style="list-style-type: none"> <li>geschlossen durch M. trachealis (an freien Enden) – knorpelfreie Pars membranacea;</li> <li>Einlagerung zahlreicher elastischer Fasern</li> <li>- Tunica adventitia: lockeres Bindegewebe (Verschiebeschicht beim Schlucken und Husten)</li> <li>- deutliche Basalmembran unter resp. Epithel</li> <li>- Kinozilien garantieren mukoziliäre Clearance: Selbstreinigung der Bronchien durch koordinierte Bewegung in Richtung Rachen (Abtransport von kleinen Fremdkörpern und Mikroorganismen)</li> </ul>
---	--

Differentialdiagnose(n): keine Knochenfragmente