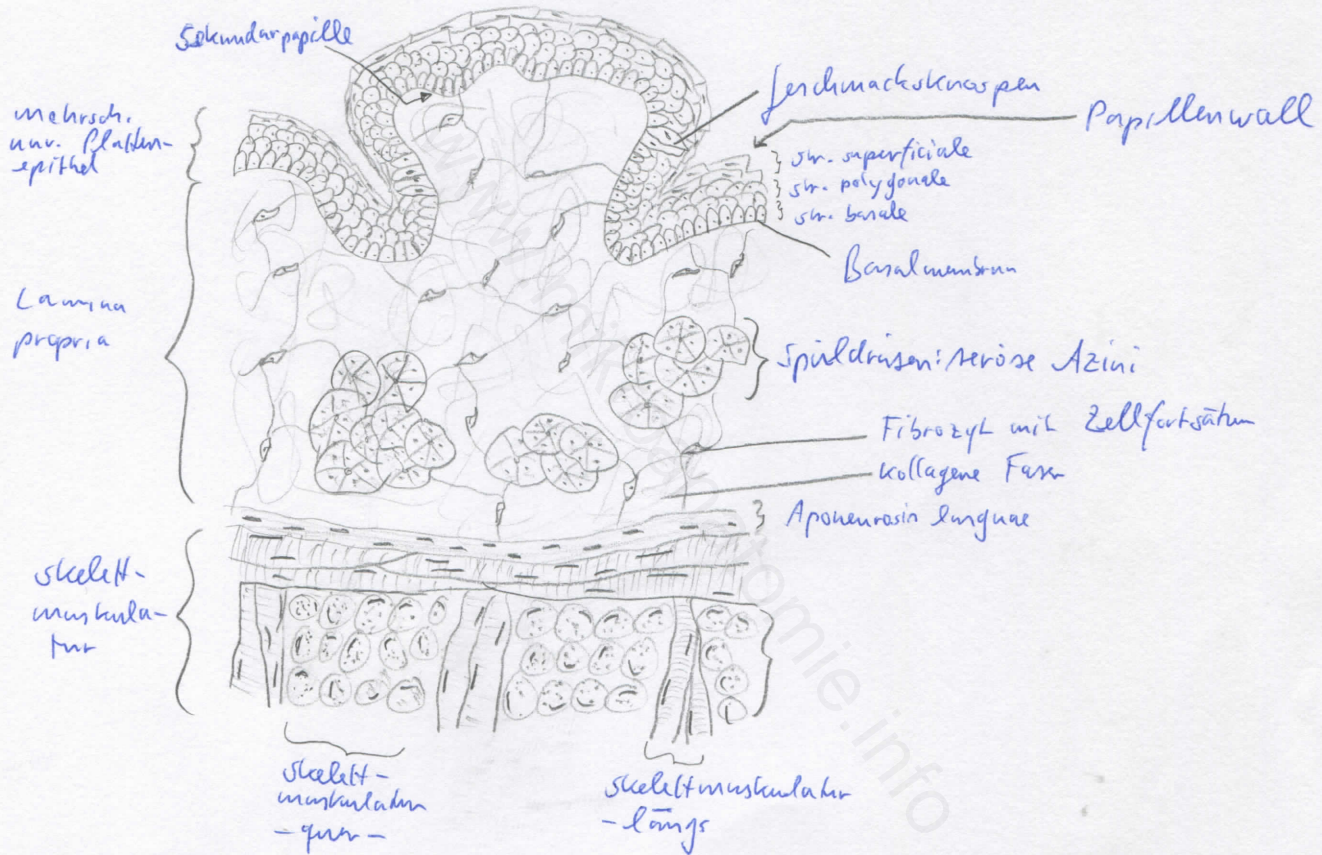



Diagnose: Zungengrund, Papillae vallatae	lfd. Nr.: 43
Färbung: Hämatoxylin - Eosin	
Schnitt: quer	

Übersicht:



Begründung

<ul style="list-style-type: none"> <li>- Zunge: von Schleimhaut bedeckter Muskelkörper mit Außen- und Binnenmuskulatur</li> <li>- Gliederung in Radix, Corpus und Apex linguae</li> <li>- in Apex linguae: seromuköse Gl. Lingualis ant. (Nuhn'sche Drüse)</li> <li>- Grenze zw. Wurzel und Körper: Sulcus terminalis</li> <li>- Zungenrücken und Zungenränder: raue Schleimhaut, bedingt durch Zungenpapillen</li> <li>- Zungenpapillen: Bindegewebsvorwölbungen (Primärpapillen), von denen epithelwärts Sekundärpapillen ausgehen</li> </ul>	<ul style="list-style-type: none"> <li>- Papillae vallatae: umgeben von tiefen Wallgräben, keine Sekundärpapillen an seitlicher Primärpapillenhaut</li> <li>- seitliche Wand der Primärpapillen: Geschmacksknospen im Epithel eingelagert; in Wallgräben münden seröse Spüldrüsen (von-Ebner-Drüsen)</li> <li>- mehrschichtiges unverhornendes Plattenepithel</li> <li>- muköse Drüsen</li> <li>- Zunge: System aus senkrecht aufeinanderst. Schichten quergestreifter Muskulatur</li> </ul>
---	--

Differentialdiagnose(n): Zungenspitze, Papillae filiformes (dort jedoch keine Wallgräben und verhornende Epithelzipfel)