


Diagnose: Zungenspitze, Papillae filiformes

lfd. Nr.: 42

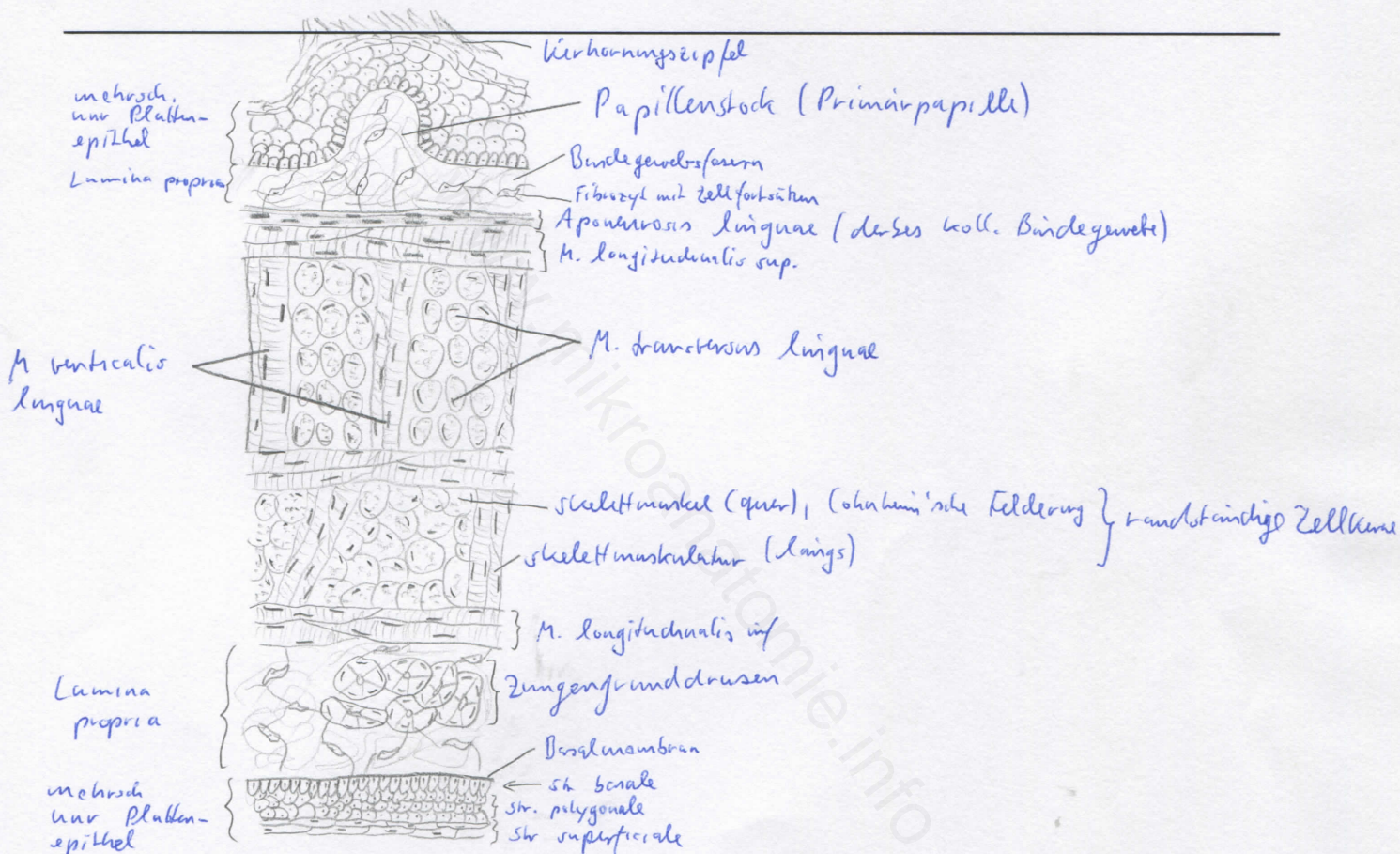
Färbung: Hämatoxylin - Eosin

Schnitt: quer

Übersicht:



Skelettmuskulatur  
(Mm. longitudinalis sup. + inf.,  
verticalis, transversus linguae)



Begründung

- Zunge: von Schleimhaut bedeckter Muskelkörper mit Außen- und Binnenmuskulatur
- Gliederung in Radix, Corpus und Apex linguae
- in Apex linguae: seromuköse Gl. Lingualis ant. (Nuhn'sche Drüse)
- Grenze zw. Wurzel und Körper: Sulcus terminalis
- Zungenrücken und Zungenränder: raue Schleimhaut, bedingt durch Zungenpapillen
- Zungenpapillen: Bindegewebsvorwölbungen (Primärpapillen), von denen epithelwärts Sekundärpapillen ausgehen

- Papillae filiformes: fadenförmige Papillen, bedecken Zungenrücken
- mehrschichtiges unverhornendes Plattenepithel mit Tendenz zur Verhornung an der Spitze der Papillae filiformes (verhornender Epithelzipfel)
- Zungenspitze: System aus senkrecht aufeinanderstehenden Schichten quergestreifter Muskulatur

Differentialdiagnose(n): Zungenrund, Papillae vallatae (dort jedoch Wallgräben und keine verhornenden Epithelzipfel) → dort: seröse Spüldrüsen