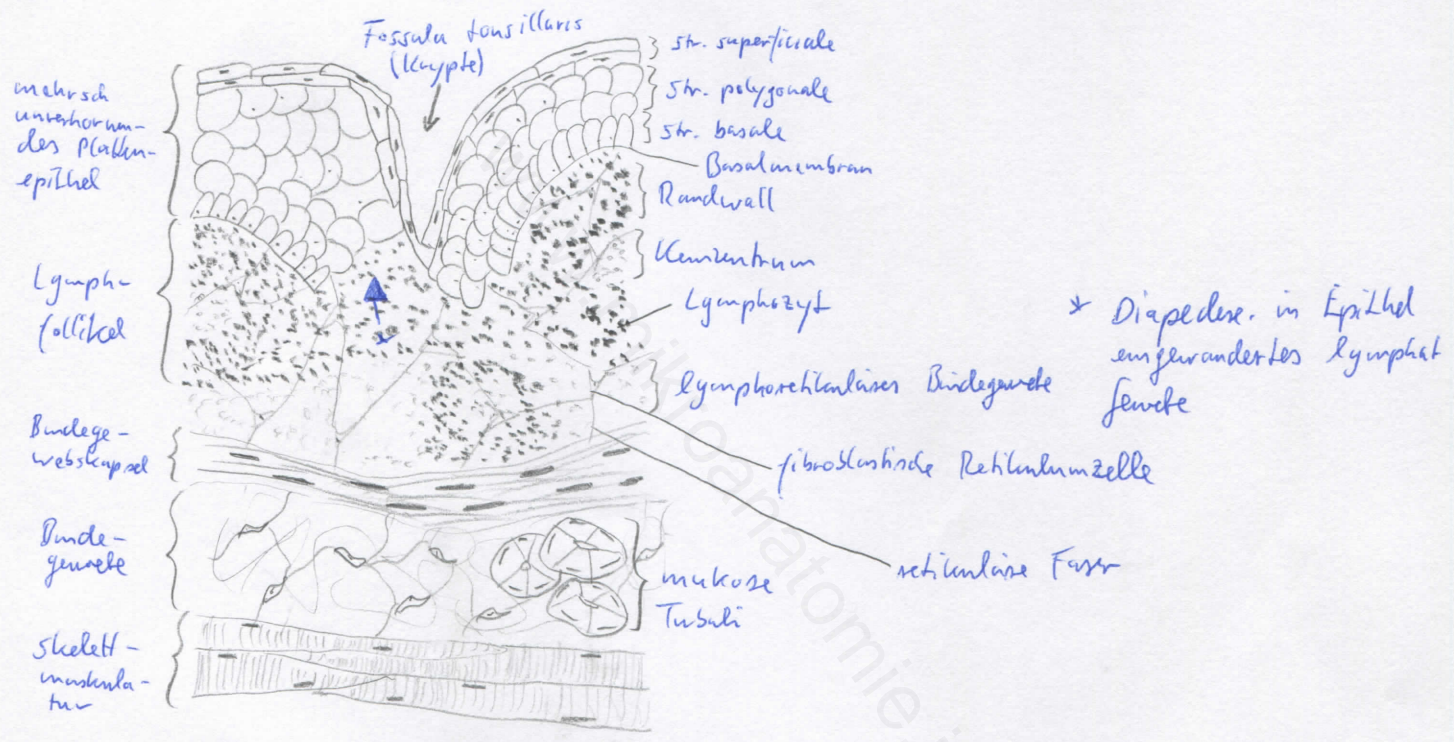
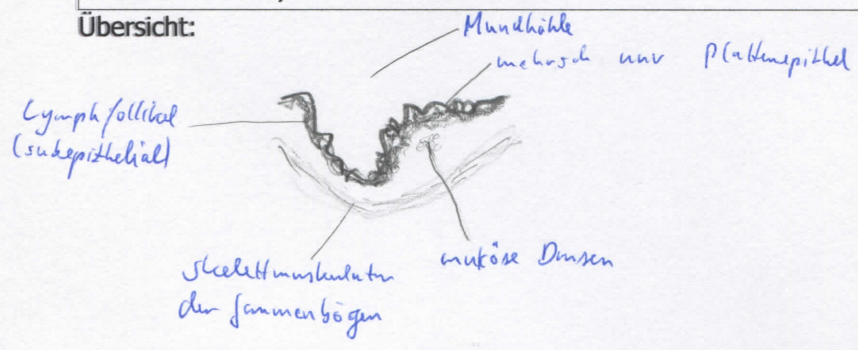


Diagnose: Tonsilla palatina	lfd. Nr.: 39
Färbung: Hämatoxylin - Eosin	
Schnitt: Parenchym	

Übersicht:



Begründung

<ul style="list-style-type: none"> - entspricht Gerüst der sekundären lymphatischen Organe (Lymphknoten, Milz, Tonsillen): Grundgerüst aus retikulärem Bindegewebe, Lymphfollikel (B-Zone; aus Keimzentrum - hell - und Lymphozytenmantel) und T-Zone (mit hochendothelialen Venolen; Ausnahme: Milz) - B-Zone: Lymphfollikel (kugelförmige Anhäufungen von Lymphozyten), Primärfollikel (noch kein Antigenkontakt, morphologisch homogen), Sekundärfollikel (nach Antigenkontakt, Keimzentrum und Lymphozytenmantel) 	<ul style="list-style-type: none"> - mehrschichtiges, unverhornendes Plattenepithel - lymphoepitheliales Organ; tiefe, häufiger verzweigte Krypten (mit Detritus = abgeschilferte Epithelzellen und Leukozyten), viel lymphatisches Gewebe in der Lamina propria - Epithel: aufgelockert (retikularisiert), dazwischen Lymphozyten und Monozyten; follikel-ass. Epithel - sehr große sekundäre Lymphfollikel zum Epithel hinweisend mit halbmondförmiger Kappe - quergestreifte Muskulatur, muköse Speicheldrüsen (subepithelial); derbe bindegewebige Kapsel
---	--

Differentialdiagnose(n): Thymus (dort jedoch keine Lymphfollikel), Milz und Lymphknoten (dort jedoch keine Krypten), Tonsilla lingualis (dort jedoch große, tiefe Drüsenfelder)