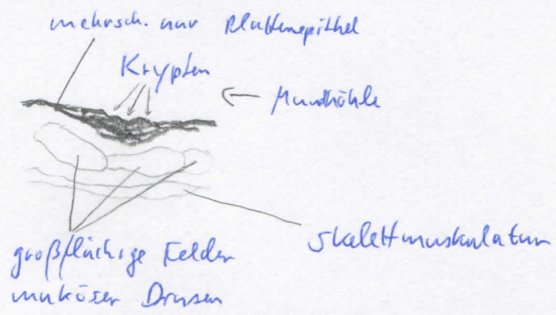
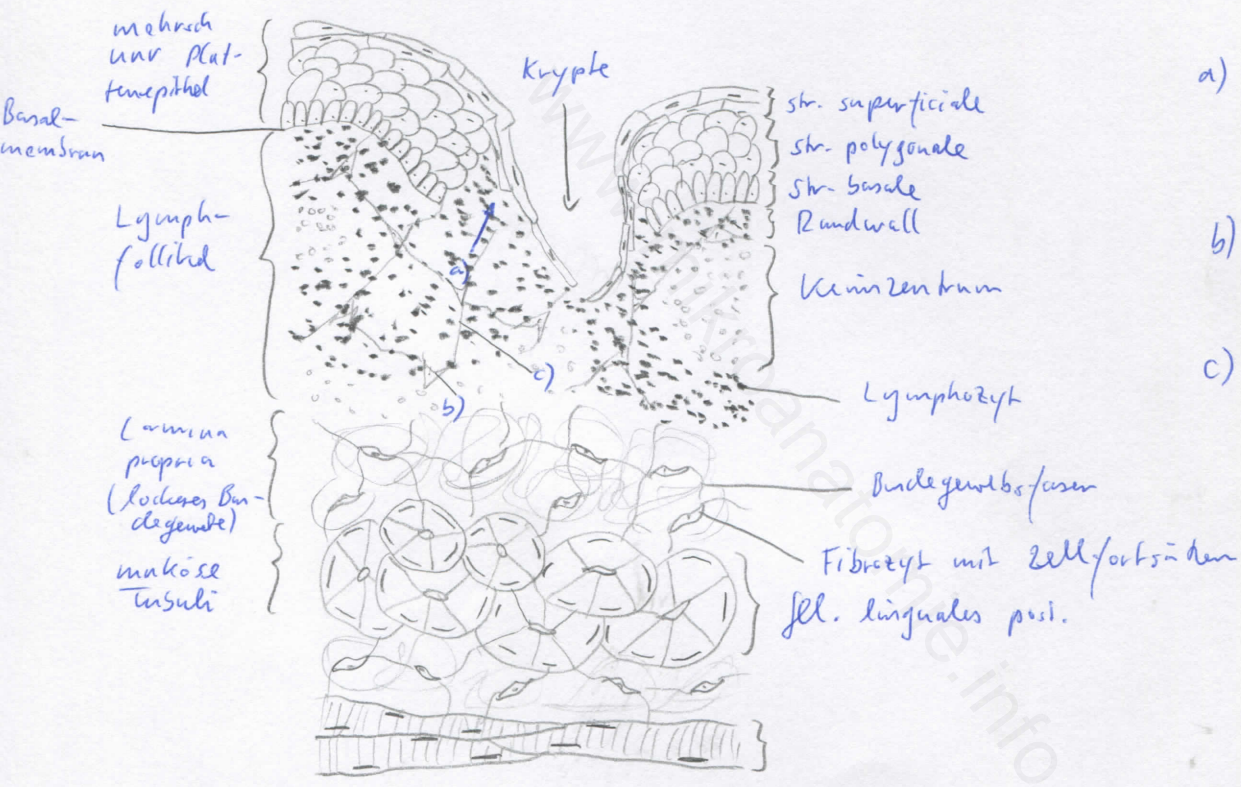


Diagnose: Tonsilla lingualis (lange Drüsenfelder)	lfd. Nr.: 40
Färbung: Hämatoxylin - Eosin	
Schnitt: Parenchym	

Übersicht:



Mundhöhle



- a) Diapedese (in Epithel angewandertes Lymphat. feneste)
- b) fibroblastische Retikulumzelle
- c) retikuläre Fasern

Begründung

<ul style="list-style-type: none"> - entspricht Gerüst der sekundären lymphatischen Organe (Lymphknoten, Milz, Tonsillen): Grundgerüst aus retikulärem Bindegewebe, Lymphfollikel (B-Zone; aus Keimzentrum - hell - und Lymphozytenmantel) und T-Zone (mit hochendothelialen Venolen; Ausnahme: Milz) - B-Zone: Lymphfollikel (kugelförmige Anhäufungen von Lymphozyten), Primärfollikel (noch kein Antigenkontakt, morphologisch homogen), Sekundärfollikel (nach Antigenkontakt, Keimzentrum und Lymphozytenmantel) 	<ul style="list-style-type: none"> - mehrschichtiges, unverhornendes Plattenepithel, - lymphoepitheliales Organ; wenige flache Krypten, wenig lymphatisches Gewebe in der Lamina propria - Epithel: aufgelockert (retikularisiert), dazwischen Lymphozyten und Monozyten - quergestreifte Muskulatur, <u>zahlreiche</u> muköse Speicheldrüsen (Gll. linguales post.)
---	--

Differentialdiagnose(n): Thymus (dort jedoch keine Lymphfollikel), Milz und Lymphknoten (dort jedoch keine Krypten), Tonsilla palatina (dort viele tiefe Krypten und keine großflächigen Drüsenpakete)

↑
re