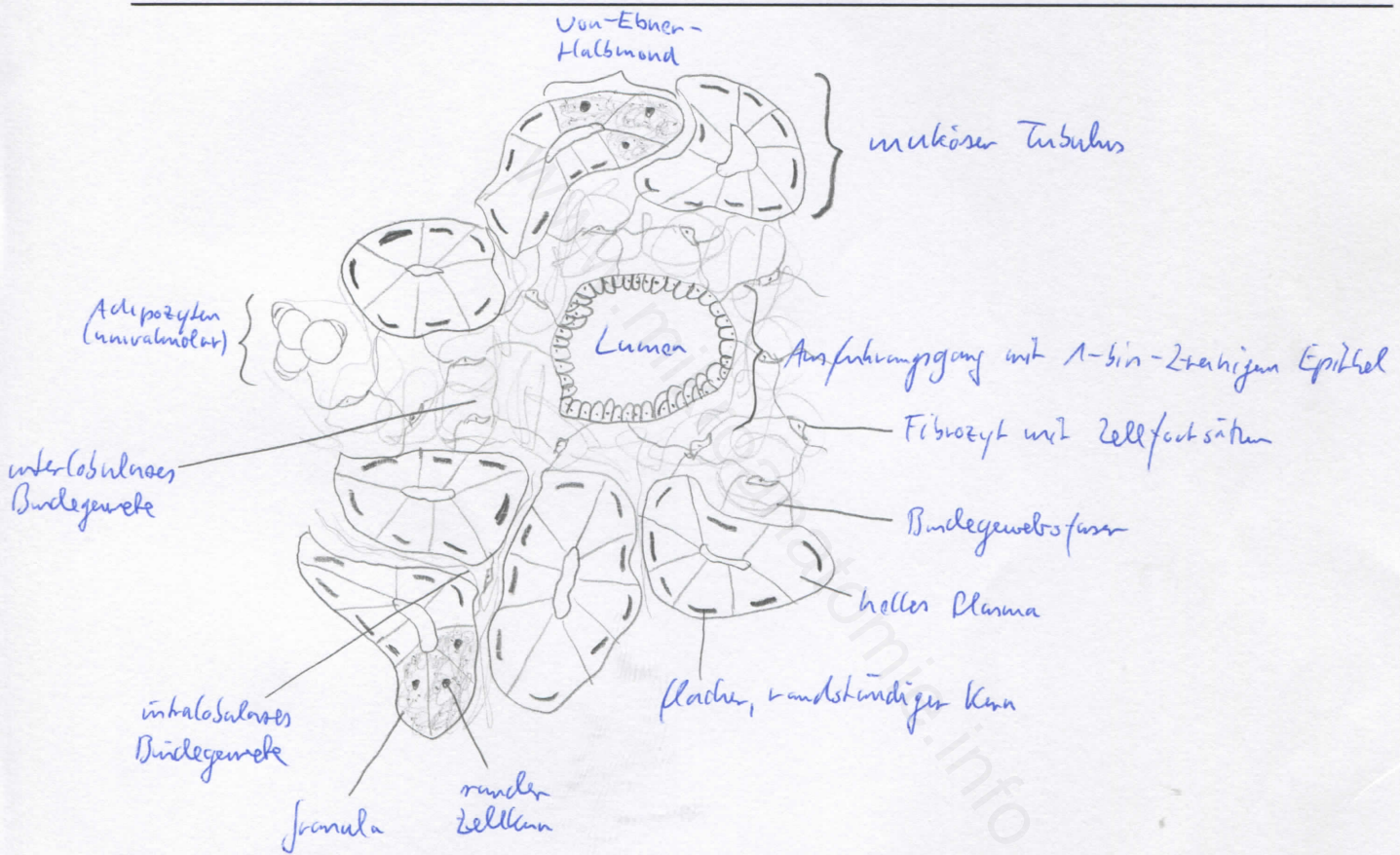



|  |              |
|--|--------------|
| Diagnose: Glandula sublingualis ( <i>mukoserös</i> ) | lfd. Nr.: 47 |
| Färbung: Hämatoxylin - Eosin                         |              |
| Schnitt: Parenchymschnitt                            |              |

Übersicht:



Begründung

|  |  |
|--|--|
| <ul style="list-style-type: none"> <li>- Speicheldrüse</li> <li>- Drüsenparenchym durch Bindegewebssepten in Drüsenläppchen gegliedert</li> <li>- an seröse und muköse Abschnitte schließen sich Ausführungsgangsysteme an: Schaltstücke, Streifenstücke und größere Ausführungsgänge</li> <li>- Schaltstücke: nehmen Sekret aus den Azini auf (geringer Durchmesser, enges Lumen, platte Zellen mit großem Kern; Myoepithelzellen anliegend)</li> <li>- Streifenstücke: größer als Schaltstücke, Wand aus 1-schichtigem hochprismatischem Epithel,</li> </ul> | <ul style="list-style-type: none"> <li>münden in größere Ausführungsgänge</li> <li>- Ausführungsgänge: von Bindegewebe (oder Bindegewebssepten) umgeben, weites Lumen (zweireihiges Epithel)</li> <li>- mukoseröse und tubuloazinöse Drüse, in der muköse Drüsenschläuche (tubulöse Endstücke mit mukösen Zellen) vorherrschen</li> <li>- muköse Tubuli tragen seröse Halbmonde (von Ebner Halbmonde) und sind häufig verzweigt</li> <li>- kurze Schalt- und Streifenstücke (daher im Präparat kaum vorhanden), einzelne Fettgewebsareole (klein)</li> </ul> |
|--|--|

Differentialdiagnose(n): Glandula submandibularis (seromuköse Drüse), Glandula parotis (seröse Drüse)

dünne, wenige Septen