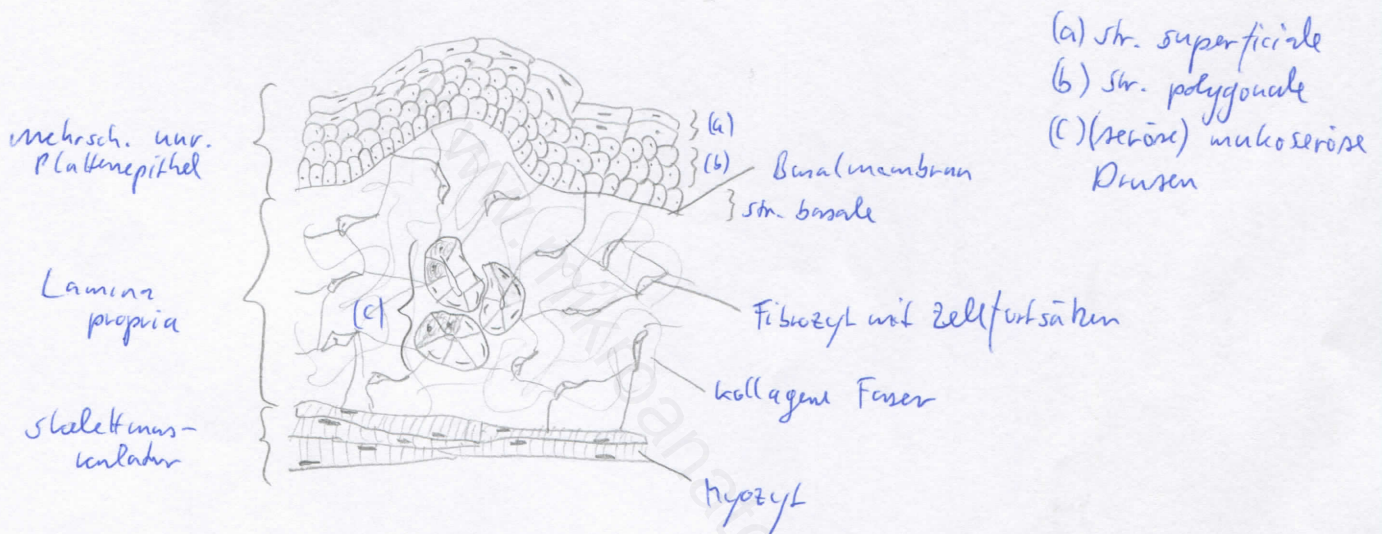


Diagnose: Pharynx (Rachen)	lfd. Nr.: 09
Färbung: Hämatoxylin - Eosin	
Schnitt: längs	

Übersicht:



Begründung

<ul style="list-style-type: none"> - 3 Etagen: Pars nasalis, Pars oralis, Pars laryngis - Pars nasalis [Epipharynx]: reiner Luftweg, respiratorisches Epithel, seromuköse Drüsen, lymphatisches Gewebe am Rachendach (Tonsilla pharyngealis) - Pars oralis [Mesopharynx] und Pars laryngis [Hypopharynx]: gleichzeitig Luft- und Speiseweg, mit mehrschichtigem unverhornenden Plattenepithel ausgekleidet, in der Lamina propria muköse Drüsen (Gll. pharyngeales), die Gleitspeichel sezernieren 	<ul style="list-style-type: none"> - Skelettmuskulatur - lymphatisches Gewebe stellenweise bis in das Epithel hinein + in Lamina propria (breitflächig) - stellenweise ausgeprägte Ansammlungen univakuolärer Fettzellen
---	---

Differentialdiagnose(n): oberflächliche Ähnlichkeit mit Vagina (dort jedoch keine Skelettmuskulatur und keine Drüsen sowie kein breit angelegtes lymphatisches Gewebe); Ösophagus (dort jedoch nur im oberen Drittel quergestreifte Muskulatur, außerdem dort weniger ausgeprägtes lymphatisches Gewebe)

→ Zunge (auch lymphat. Gewebe, aber nicht so groß) [großflächige Drüsenpakete]